AUS DER KLINISCH-CHIRURGISCHEN ABTEILUNG DER UNIVERSITÄTS-ZAHNKLINIK MÜNCHEN / VORSTAND: GEHEIMRAT PROF. DR. J. BERTEN

DIE ERSCHEINUNGEN DER EITRIGEN OSTITIS DER KIEFER IM RÖNTGENBILD

INAUGURAL-DISSERTATION

ZUR ERLANGUNG DER DOKTORWÜRDE IN DER ZAHNHEILKUNDE VERFASST UND EINER HOHEN MEDIZINISCHEN FAKULTÄT DER BAYERISCHEN LUDWIG-MAXIMILIANS-UNIVERSITÄT ZU MÜNCHEN

VORGELEGT VON

GERTRUD WILD
AUS KONSTANZ

München 1928

GEORG THIEME / VERLAG / LEIPZIG

BIBLIOTHEEK
RIJKS
UNIV.
LEIDEN

Sonderdruck aus RÖNTGENPRAXIS, 1. Jahrgang, Heft 2

Die eitrige Ostitis (Osteomyelitis) der Kiefer [1, 2]) entsteht in den meisten Fällen durch Infektion des die Wurzelspitze eines Zahnes umgebenden Gewebes, des apikalen Periodontiums, wobei die gangränöse Pulpa die Infektionsquelle abgibt. Ich werde daher die Veränderungen, die eine derart entstandene eitrige Ostitis im Röntgenbild hervorruft, zur Grundlage meiner Ausführungen machen, zumal sie uns die für die Ostitis charakteristischsten Bilder liefert. Nur soweit Abweichungen bemerkenswerter Art in Erscheinung treten können, werde ich die Ostitis anderer Genese berücksichtigen.

Jeder pathologische Prozeß am Knochen braucht eine gewisse Zeit, um eine Veränderung des Kalkgehaltes im Gewebe und damit ein vom Normalen abweichendes Röntgenbild hervor-

[1]) Die vorliegende Arbeit wurde im Juli 1928 als Dissertation fertiggestellt. Zum Zwecke der Veröffentlichung mußte der Text gekürzt und insbesondere die Anzahl der Abbildungen stark vermindert werden.

[2]) Wenn ich im folgenden von der eitrigen Ostitis der Kiefer spreche, so möchte ich diesen Begriff nur in dem gebräuchlichen klinischen Sinn gefaßt haben.

zurufen. Diese Zeit, vom klinischen Beginn der Erkrankung bis zu den ersten röntgenologisch wahrnehmbaren Veränderungen im Kieferknochen, bezeichnet man als Röntgenlatenzzeit. Sie besteht natürlich auch bei der Ostitis der Kiefer, namentlich bei akuten Fällen und erklärt damit die nicht so seltene Disharmonie zwischen der Schwere des klinischen Bildes im Beginn der Erkrankung und dem negativen oder ganz geringfügigen Röntgenbefund[3]).

Die ersten Veränderungen nun, welche die eitrige Ostitis der Kiefer im Röntgenbild hervorruft, sind nur wenig charakteristisch und lassen sich oft nur schwer oder gar nicht gegen das Bild der sog. Parulis abgrenzen. Das ist verständlich, wenn wir berücksichtigen, daß die Parulis pathologisch-anatomisch ja unter den Begriff der Ostitiden im weiteren Sinne fällt und, ebenso wie die in Rede stehende dentogene Ostitis, ihre ersten Veränderungen am apikalen Parodontium setzt. Der Unterschied zwischen der klinisch als Ostitis begriffenen Erkrankung und der sog. Parulis besteht lediglich darin, daß die Eiterung „unter dem Bild einer Parulis den Knochen auf dem kürzesten Weg nach außen durchdringt und ihn nur so weit ergreift, als sie es gewissermaßen für diese Passage nötig hat", während sie sich bei der eitrigen Ostitis „im Knochen selbst festsetzt, seine Markräume in diffuser Weise durchdringt und so als Ostitis zu einer das Bild beherrschenden Erkrankung wird" (Faber). Wir haben daher auch röntgenologisch bei den Anfängen einer eitrigen Ostitis keine ganz typischen Bilder zu erwarten. Wenn wir einen Vergleich aus dem Kapitel der Infektionskrankheiten heranziehen wollen, so können wir sagen: die schon erwähnte Röntgenlatenzzeit, wie sie stets und allgemein vom Beginn einer entzündlichen Knochenerkrankung bis zum Auftreten einer ersten röntgenologisch erkennbaren Veränderung besteht, ist vergleichbar dem Inkubationsstadium der Infektionskrankheiten; bei beiden verstreicht eine gewisse Zeit vor dem Auftreten irgendwelcher Krankheitserscheinungen. Die darauf folgende Zeit, in der bei der Ostitis röntgenologisch noch uncharakteristische Veränderungen auftreten, ließe sich in Parallele setzen mit dem Prodromalstadium der Infektionskrankheiten. Wir wären daher wohl berechtigt, von einem der allgemeinen Röntgenlatenzzeit folgenden röntgenologischen Prodromalstadium oder einer zweiten Röntgenlatenzzeit der eitrigen Ostitis der Kiefer zu sprechen (Faber).

Bei den apikal entstandenen eitrigen Ostitiden treten natürlich die ersten röntgenologischen Veränderungen im Bereich der Wurzelspitze des schuldigen Zahnes auf. Statt der regelmäßigen, klaren Zeichnung des Maschen- und Netzwerkes der gesunden Spongiosa sehen wir in unregelmäßiger Ausbreitung eine beginnende Auflösung der Spongiosabälkchen, die dem Knochenbild an der erkrankten Stelle ein verwaschenes, verschwommenes Aussehen gibt (Abb. 1). Die sonst scharf gestrichelte Zeichnung der Spongiosabälkchen macht den Eindruck, als ob sie auseinandergeflossen wäre. An einzelnen Stellen erscheinen uns die kleinen Markräume gegenüber dem normalen Bild vergrößert und als unregelmäßig gestaltete dunkle Fleckchen. Der Übergang zum gesunden Knochen ist ein ganz allmählicher, so daß sich keine scharfe Abgrenzung des Herdes feststellen läßt. Eine besondere Beachtung verdient der Periodontalspalt der Zähne. Dieser stellt normalerweise eine feine dunkle Linie dar, die um die ganze Wurzel in gleichmäßiger Dicke herumläuft und gegen die Spongiosa hin von dem hellen Saum der Alveolenkortikalis begrenzt wird. Treten jedoch entzündliche Veränderungen im periapikalen Gewebe auf, so erscheint mit dessen zunehmender Auflösung der Periodontalspalt verbreitert und nicht mehr scharf gegen die Umgebung abgesetzt.

Dieses erste Röntgenbild einer beginnenden Ostitis ist also, wie aus der Beschreibung zu entnehmen, ganz uncharakteristisch und nicht zu trennen von dem einer sog. Parulis. Bei derartig gelagerten Fällen kann nur die klinische Untersuchung die Entscheidung bringen, wie ja überhaupt das Röntgenbild nur in Verbindung mit der klinischen Untersuchung verwertet werden

[3]) Es ist zu beachten, daß die Bezeichnungen in der vorliegenden Arbeit sich stets nur auf das Röntgennegativ beziehen, da wir uns aus Zweckmäßigkeitsgründen daran gewöhnt haben, nur das Röntgennegativ zu betrachten.

darf. Die Bezeichnug dieses Stadiums der Ostitis als röntgenologisches Prodromalstadium oder zweite Röntgenlatenzzeit dürfte daher wohl zutreffend sein.

Immerhin lassen sich doch schon in diesem Zeitpunkt ab und zu Merkmale finden, die mit einiger Wahrscheinlichkeit auf eine ostitische Erkrankung hinweisen. Das ist vor allem der Fall, wenn der Prozeß schon frühzeitig die Interdentalsepten oder den Limbus alveolaris ergreift. Es ist bemerkenswert, daß für gewöhnlich die Röntgenaufnahmen der Ostitis im Gegensatz zu denen der Parulis schon gleich zu Beginn eine Auflösung auch der marginalen Teile des Kieferknochens zeigen, manchmal bis fast zum Septumende, wobei der Periodontalspalt oft in großer Ausdehnung verbreitert und gebuchtet erscheint (Abb. 1, 3). Daß ausnahmsweise auch einmal eine sog. Parulis solche Bilder hervorbringen kann, zeigt uns die Abbildung 2, wo klinisch trotz der Auflösung der Interdentalsepten kein Anzeichen einer typischen eitrigen Ostitis (Osteomyelitis) vorlag.

Erst mit der fortschreitenden stärkeren Auflösung des Knochens durch den eitrigen Prozeß treten für die Ostitis ausgeprägtere und charakteristische Knochenzeichnungen im Röntgenbild hervor. Die Ostitis pflanzt sich ja bekanntlich nicht ganz gleichmäßig im Knochen fort, sondern löst einzelne Bezirke ganz, andere nur in geringem Maße auf. Das stellt sich auch röntgenologisch dar, indem jetzt die Spongiosa des Kieferknochens statt des verwaschenen ein mehr fleckiges Aussehen annimmt (Abb. 3). Dies kommt dadurch zustande, daß die Spongiosabälkchen

Abb. 1.

Abb. 2.

Abb. 3.

stellenweise schon ganz zerstört sind, so daß im Knochen strukturlose dunkle Flecken unregelmäßiger Form bestehen. Dazwischen sind andere Teilchen des Knochens mit gut erkennbarer Spongiosastruktur erhalten geblieben, die durch dünne spieß- oder zapfenförmige Ausläufer unter sich oder mit den Randpartien in Verbindung stehen. Der Übergang vom gesunden Knochen in den erkrankten Bezirk vollzieht sich meist in Form von spitzen, feinen Spongiosaausläufern. Sind dieselben etwa gleich lang, so ergibt sich ein Bild, als ob der gesunde Knochen an seiner Grenze zum erkrankten ausgefranst oder ausgekämmt wäre (Abb. 5). Soweit der ostitische Prozeß die Zähne umgreift, ist die dünne, helle Alveolenkompaktalinie an einzelnen Stellen schwächer oder verschwindet ganz. Das erfolgt nicht immer gleichmäßig, sondern tritt oft nur an wenigen Stellen ein, während der dazwischen gelegene Alveolenkompaktastreifen noch gut erhalten sein kann (Abb. 3). Gar nicht so selten finden wir auch bei apikal entstandenen Ostitiden die Zerstörung des Periodontalspaltes an der marginalen Hälfte der Wurzel stärker ausgeprägt als an der apikalen (Abb. 4, 5). Das weist uns, wie ich schon oben als für die Ostitis typisch festgestellt habe, wieder darauf hin, daß der apikal entstandene ostitische Prozeß bei erhaltenen Zähnen die Tendenz auch zur marginalen Ausbreitung in sich zu tragen scheint. Ja, bisweilen ist erst nur ein verhältnismäßig kleiner apikaler Herd vorhanden, während schon der größte Teil der alveolaren Knochenrandpartie sich in Auflösung befindet. Eine solche hervortretende Beteiligung des marginalen Teiles der Spongiosa bei ostitischen Prozessen kann sogar den Anschein erwecken, als ob nicht eine apikale, sondern eine parodontal-marginale Entstehungsweise vorläge (Abb. 5).

Bevor ich nun den weiteren Verlauf der Ostitis im Röntgenbild bespreche, muß ich noch auf einige Abweichungen eingehen, die sich durch genetisch anders bedingte Formen der Ostitis herausbilden. Denn in den späteren Stadien der Ostitis, wenn der Auflösungsherd eine größere Ausdehnung angenommen hat, ist der Verlauf ein mehr gleichartiger, so daß dann von einer Unterscheidung zwischen genetisch verschiedenen Ostitisarten abgesehen werden kann.

Ich sprach im vorigen von den Bildern apikal entstandener Ostitiden, die denen marginaler Genese sehr ähnlich sind. Jedoch ist letztere Entstehungsweise wohl äußerst selten und bei einer ausgedehnteren Ostitis röntgenologisch kaum mehr nachweisbar. Am wahrscheinlichsten wäre diese Ätiologie durch das Röntgenbild noch zu begründen, wenn wir an den Nachbarzähnen oder auch an irdendwelchen anderen Zähnen rein margienelle Abbauprozesse nachweisen können. Bei den auf diese Weise entstandenen Ostitiden sehen wir neben dem schon vorhandenen Abbau der Alveolenspitzen die Struktur der marginalen Randpartien den größten Veränderungen in der oben beschriebenen Art unterworfen. Da aber auch bei der apikal entstandenen Ostitis mit erhaltenen Zähnen sehr frühzeitig eine Auflösung des Interdentalseptums erfolgen kann (Abb. 5), so ist röntgenologisch eine Entscheidung über die Genese der Ostitis oft nicht zu fällen. Nicht so selten schreitet dann bei den marginal entstandenen Ostitiden der Auflösungsprozeß des Knochens so

Abb. 4.

Abb. 5.

Abb. 6.

weit fort, daß von der alveolären Knochenrandpartie fast nichts mehr übrigbleibt als vereinzelte Spongiosastückchen. (Abb. 6. Die elektrische Untersuchung ergab bei beiden Zähnen lebende Pulpen!) Noch erhaltene Zähne können dabei in ihren apikalen Wurzelteilen von spärlichen Spongiosarändern eingefaßt sein oder sind auch ganz außer Kontakt mit dem Alveolarfortsatz gekommen. Die Begrenzung des noch nicht zerstörten Alveolarfortsatzes erscheint ausgefranst und zackig.

Weitaus die meisten Ostitiden kommen uns aber erst nach Extraktion eines Zahnes zu Gesicht. Dann ist natürlich meist nicht mehr zu unterscheiden, ob die Ostitis ihren Ausgang genommen hat von einem schon früher vorhandenen periapikalen Entzündungsprozeß oder ob sie sekundär durch Infektion der Extraktionswunde hervorgerufen worden ist. Bei solchen Fällen von eitriger Ostitis, bei denen die Extraktion glatt und ohne besondere Knochenschädigung vor sich ging, sehen wir anfänglich auf dem Röntgenbild am Ende der leeren Alveole eine geringfügige Veränderung der Knochenstruktur als leichte dunkle Trübung und unklare Maschenzeichnung (Abb. 7). Die helle Alveolenkompaktalinie ist im apikalen Bereich verschwunden, während die übrige Begrenzung der Alveole noch als klarer, feiner Kompaktastrich unverändert ist. Solche Fälle dürfen wir mit größter Wahrscheinlichkeit als apikal entstandene Ostitis, die trotz der Extraktion sich entwickelte, ausdeuten. Daneben kommen freilich auch Fälle vor, bei denen außer den oben beschriebenen apikalen Veränderungen der größte Teil oder die ganze Begrenzung der Alveole vom Einschmelzungsprozeß ergriffen ist, so daß statt des scharfen, dünnen Kompaktastriches die Alveole ringsherum eine undeutliche und unscharfe Begrenzung zeigt (Abb. 8). Für

gewöhnlich jedoch spielt sich bei den Ostitiden, bei denen gleich im klinischen Beginn der Erkrankung die Zähne extrahiert wurden, oder bei denen sich erst im Anschluß an die Extraktion die Ostitis entwickelte, der Erkrankungsprozeß anfänglich mehr in der Tiefe des Knochens ohne Zerstörung der Alveolenspitzen ab. Das steht im Gegensatz zu jenen schon erwähnten Fällen, bei denen bei erhaltenen Zähnen sehr häufig auch die alveoläre Knochenrandpartie frühzeitig mit aufgelöst wird. Der ostitische Prozeß scheint daher bei leerer Alveole infolge des besseren Abflusses des Eiters an der Oberfläche in der marginalen Knochenpartie zunächst weniger Fortschritte zu machen als in der Tiefe, wo leichter eine Stauung der Sekrete eintreten kann. Auf Bildern, die zu einem späteren Zeitpunkt angefertigt werden, weist dann auch bei den Ostitiden, bei denen die Zähne extrahiert sind, die Spongiosa in größerer Ausdehnung dieselben Veränderungen auf, wie sie früher beschrieben wurden. Sie erscheint verwaschen und weiterhin fleckig (Abb. 9, 10, 11).

Es ereignet sich aber gar nicht so selten, daß bei etwas schwierigeren Extraktionen Infraktionen bzw. Frakturen der Alveole, besonders der bukkalen Lamelle und des Interdentalseptums eintreten, oder daß durch Anwendung von hebelartigen Instrumenten Quetschungen oder Zertrümmerungen des Knochens gesetzt werden. Solche frakturierten Alveolenstückchen, die auf dem Röntgenbild durch einen dunklen, feinen Spalt als vom übrigen Knochen getrennt und als

Abb. 7.

Abb. 8.

Abb. 9.

frakturiert erkennbar sind, sowie einzelne Knochensplitter, die in oder über den Alveolen liegen, ferner frakturierte Wurzeln oder Wurzelspitzen, schaffen natürlich für die Ausbreitung der Ostitis, speziell in der Richtung auf die marginalen Knochenrandpartien besondere Verhältnisse, die sich auch röntgenologisch ausdrücken. Denn es ist klar, daß ein Knochen, der durch irgendwelche Manipulationen in seiner Ernährung gestört worden ist, viel leichter zugrunde geht, als ein ungeschädigter. Ich werde im folgenden bei der Beschreibung des Sequesterstadiums der eitrigen Ostitis auf diese besonderen Verhältnisse noch einmal zurückgreifen müssen.

Kehren wir wieder zurück zur allgemeinen Betrachtung des typischen Verlaufs einer Ostitis im Röntgenbild. Wie oben beschrieben, zeigt das charakteristische Röntgenbild einer Ostitis zunächst ein durch die aufgelösten Spongiosabezirke hervorgerufenes fleckiges Aussehen. Schon jetzt kann man oft aus der Anordnung und Gruppierung der dunklen Flecken in der Spongiosa auf die Abgrenzung späterer Sequester schließen (Abb. 11). Mit der Auflösung der feinen Spongiosabälkchen, die noch die einzelnen besser erhaltenen Knochenpartien miteinander verbinden, schreitet deren Isolierung immer weiter vor, bis diese vollständig geworden ist und wir dann strukturell mehr oder weniger erhalten gebliebene Knochenteile als Inseln (Sequester) in strukturlosen Schattenfeldern liegen sehen.

Je nach dem Umfang des Prozesses und vor allem der Art seines Verlaufes ist die Anzahl und Größe der Sequester verschieden. Bei den Ostitiden, die sich diffus oft über große Teile oder den

ganzen Kieferknochen ausbreiten, entsteht dabei ein in seiner Eigenart so charakteristisches Bild, daß man einen besonderen Namen dafür geprägt hat. Ich meine die Holzwurm- oder Honigwabenbilder (Abb. 12, 13). Bei diesen ist die Spongiosastruktur des Kiefers in größerer Ausdehnung gänzlich verlorengegangen und dafür eine Unzahl, ein ganzer Brei von kleinen, unregelmäßig geformten Sequesterschollen, durch dunkle Schattenfelder und Linien getrennt, an die Stelle getreten. Der ganze Knochen sieht aus wie von Holzwurmgängen durchzogen und seiner früheren Festigkeit völlig beraubt. Dabei ist jedoch fast immer die äußere Form des Unterkiefers im großen und ganzen erhalten. Derartige diffuse Ostitiden, bei denen auf große Bezirke hin die Spongiosa in kleine Schollen aufgelöst ist (Holzwurmbild), kommen fast ausschließlich am Unterkiefer vor. Am Oberkiefer werden sie wohl nur höchst selten und dann nur in kleinerem Umfange beobachtet.

Abb. 10.

Abb. 11.

Abb. 12.

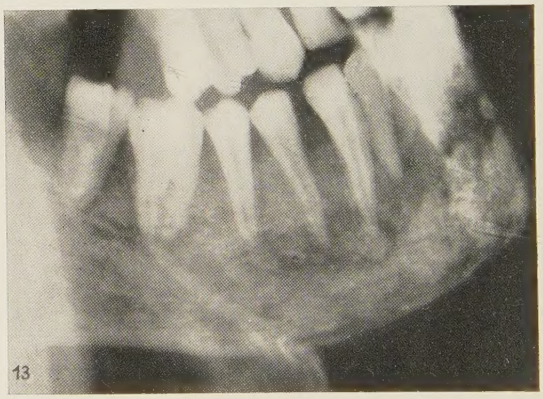

Abb. 13.

Nun tritt die sequestrierende Ostitis der Kiefer aber nicht stets in diffuser Weise mit Bildung zahlreicher kleiner Knochenschollen auf. Häufig werden auch ausgedehnte Knochenpartien aus ihrem Zusammenhang mit dem Kiefer gelöst und als große Stücke zur Nekrose gebracht.

Die in dieser Art sequestrierende Ostitis kann in beiden Kiefern in Erscheinung treten, nur ist die Sequestrierung im Unterkiefer weit stärker ausgesprochen, wie überhaupt die mächtigsten Nekrosen dem Unterkiefer zukommen (Abb. 14—16). Selbst bei den schweren Ostitiden des Oberkiefers erhalten wir seltener große Sequesterstücke (Abb. 17), für gewöhnlich wird hier der Knochen in zahlreiche Spieße aufgelöst (Abb. 18). Der oder die Sequester liegen dann als allseitig freie, meist zackige Aufhellungen in den unregelmäßigen Schattenfeldern. Gerade bei solchen Ostitiden, die größere Knochenstücke zur Sequestrierung bringen, ist das Röntgenbild nicht zu entbehren. Denn während wir bis dahin die Ostitis im allgemeinen meist konservativ behandeln, tritt mit der Aus-

bildung größerer Sequester die chirurgische Behandlung in ihre Rechte. Neben der Konstatierung eines oder mehrerer Sequester gibt uns das Röntgenbild Aufschluß über ihre Größe, ihre Lage und evtl. zu befürchtende Komplikationen vor und bei ihrer Entfernung. Es läßt sich dabei allerdings manchmal nicht einwandfrei röntgenologisch feststellen, ob ein Sequesterstück wirklich allseits abgegrenzt ist oder ob es noch durch irgendwelche Fortsätze mit dem anderen Knochen oder mit anderen Sequestern in Verbindung steht (Abb. 16). Die Aufeinanderlagerung hintereinander gelegener Knochenteile durch die Projektion darf nie vergessen werden, und es ist stets klinisch durch Sondierung die Loslösung und Beweglichkeit eines Sequesters zu prüfen. Wir können allerdings auch manchmal röntgenologisch durch wiederholte Kontrollaufnahmen in größeren Zeitabschnitten die Wanderung eines Sequesters feststellen und damit auf seine Beweglichkeit schließen.

Abb. 14.

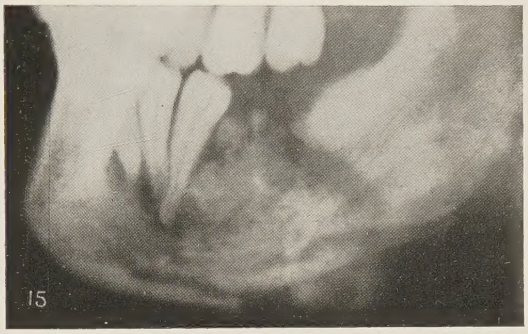

Abb. 15.

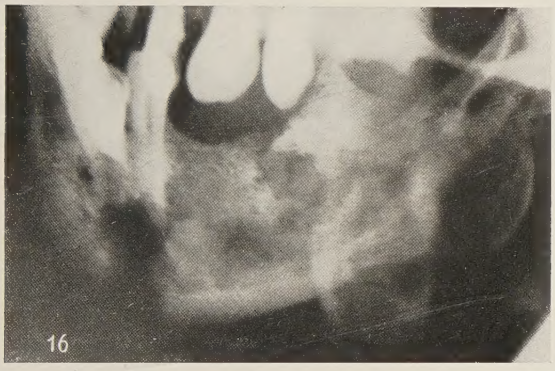

Abb. 16.

Abb. 17.

Am Rande des Alveolarfortsatzes ist an der Form der einzelnen Sequesterstückchen oft noch ihre Herkunft erkennbar. Denn die Alveolenkompakta erscheint hier als dünne, losgetrennte Linie manchmal unterbrochen und in einzelne Teile getrennt, jedoch noch in ihrer ursprünglichen Lage verblieben, so daß wir selbst längere Zeit nach der Extraktion die einzelnen Alveolen genau unterscheiden können (Abb. 18). Zuweilen stoßen sich allerdings auch die zahnlosen Alveolen als stärkere Stücke vom Ganzen ab, was dem Sequester eine U- oder W-förmige Gestalt geben kann (Abb. 11, eine Molarenalveole kurz vor ihrer Demarkierung).

Trägt der Kiefer jedoch noch Zähne, die in den ostitischen Prozeß hineinbezogen worden sind, so bilden sich häufig gerade an den Wurzelspitzen dieser Zähne dunkle Auflösungsherde, wie wenn hier Röntgengranulome vorlägen (Abb. 13, 15). Dabei gehen meist auch größere Teile der Septen marginal oder in halber Wurzelhöhe zu Verlust, ja wir finden Zähne, deren Alveolen

beinahe ganz verschwunden sind, so daß sie röntgenologisch mit dem Kiefer fast nicht mehr in Verbindung stehen. Über Leben oder Tod der Pulpen solcher Zähne sagt uns das Röntgenbild nichts.

Wir dürfen natürlich nun nicht erwarten, immer Röntgenaufnahmen zu erhalten, die den eben beschriebenen typischen Ostitisbildern gleichen. Es spielen hier eine Reihe von Faktoren mit, die auf die Ausdehnung und Art des Sequesters Einfluß haben. Ich sprach bereits im vorigen von den bei Extraktion möglichen traumatischen Knochenschädigungen. Diese können an sich schon durch die dadurch bedingte Gewebsläsion ein Absterben eines Knochenteiles zur Folge haben und so bei noch hinzukommenden Ostitiden eine Sequestrierung des betreffenden Gewebsteiles begünstigen. Das ist insbesondere bei allen Alveolarfrakturen der Fall. Hier ist ja durch die Frakturlinie gewissermaßen schon eine Abgrenzung des nekrotisch werdenden Knochenstückes gegeben. Das soll freilich nicht heißen, daß jedes frakturierte Alveolarstück, welches sich

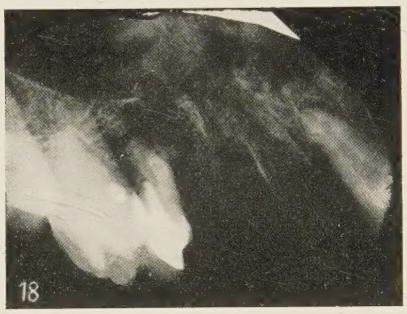

Abb. 18.

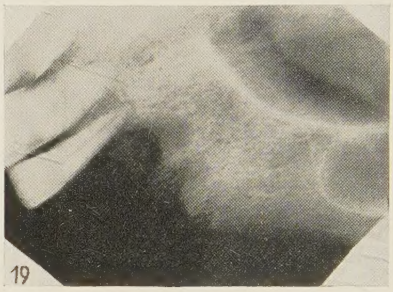

Abb. 19.

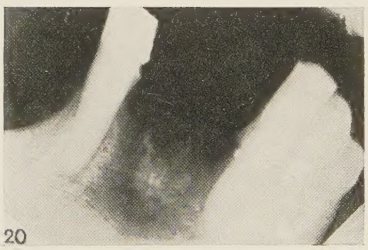

Abb. 20.

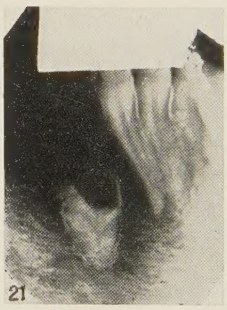

Abb. 21.

auf dem Röntgenbild abzeichnet, von vornherein als nekrotisch betrachtet werden kann. Solche Stücke heilen bekanntlich oft wieder an. Ist jedoch noch eine eitrige Ostitis hinzugekommen, so dürfen wir solche Stücke wohl immer als zum mindesten den Prozeß unterhaltend, wenn nicht überhaupt als nekrotisch ansehen. Als sicher abgestorben zu betrachten sind solche Alveolarteile, welche nicht durch eine einfache Frakturlinie vom übrigen Knochen getrennt sind, sondern in einer breiteren, an der Grenze verwaschenen dunklen Zone liegen (Abb. 19). Dann weist wohl auch immer das Frakturstück selbst entweder ganz oder an seinen Rändern eine Knochenzeichnung auf, die auf Resorptionsvorgänge schließen läßt (Abb. 20). Frakturierte Wurzeln, die in solch ostitischen Herden vorkommen, können ganz frei in dem Schattenbereich liegen. Ist zudem bei dem Extraktionsversuch die ganze Alveole frakturiert worden und mit dem eingeschlossenen Wurzelstück nekrotisiert, so ergibt sich diese auf dem Röntgenbild als dünner unregelmäßiger Spongiosasaum um den frakturierten Zahn zu erkennen (Abb. 21). Dann kann der Periodontalspalt noch ganz gut erhalten sein. Die Struktur der einen solchen Sequester umgebenden Spongiosa ist verwaschen und undeutlich.

Im Gegensatz zu all diesen Ostitiden, bei denen im Verlauf der Erkrankung eine Sequestrierung eintritt, kommen auch solche Fälle vor, vornehmlich ganz chronischer Natur, die uns trotz größerer Ausdehnung des Herdes fast keine Sequester im Röntgenbild zeigen. Hier scheint der Prozeß zwar sehr langsam, aber desto gründlicher die Zerstörung des Knochens vorgenommen zu haben, so daß wir bei operativer Eröffnung fast nur Granulationen ohne makroskopische Sequester vorfinden. Der begrenzende Knochen fühlt sich dabei morsch an. Bei dieser Art von Ostitiden finden wir selbst bei großen Herden wenig oder keine Sequester, vielleicht nur einige ganz kleine Spieße am Rand (Abb. 6). Die Begrenzung ist bei solchen Ostitisbildern zuweilen eine fast scharfe oder wenigstens nicht ausgesprochen unscharfe, so daß, wenn keine Sequester vorhanden sind, man an ein etwas atypisches Zystenbild erinnert wird, wie es seltener vorkommen kann. Doch sind solche Ostitisbilder Ausnahmen und gelangen nur wenig zur Beobachtung.

Bei größerer Ausdehnung, zuweilen schon am Anfang der Erkrankung, ist auch die Kieferkompakta mitbeteiligt. Bei der Betrachtung der Kompakta, die als breiter strukturloser heller Saum die Spongiosa umzieht, richten wir uns ja stets nach der äußersten Begrenzungslinie und beurteilen sie danach, ob sie, wie normal, einen glatten, regelmäßigen Verlauf zeigt. Hat die eitrige Ostitis bereits auch diese äußere Knochenschicht in Mitleidenschaft gezogen, so daß auch hier

Abb. 22.

Abb. 23.

eine Zerstörung erfolgt ist, dann sehen wir, wie in dem hellen, breiten Rindensaum unregelmäßige Verdunklungen entstanden sind, welche die Begrenzungslinie des Unterkieferrandes gebuchtet erscheinen lassen und mit Vorliebe zur Bildung spießförmiger Kortikalsequester und an einer oder mehreren Stellen zur gänzlichen Unterbrechung des Kompaktarandes führen können (Abb. 12, 13). Solche Verhältnisse sehen wir vor allem bei der scholligen Sequestrierung des Unterkiefers (Holzwurmbilder), bei der ein wirres Durcheinander von Sequesterstücken die normale Struktur des ganzen Knochens ersetzt hat und eine Unterscheidung von Kompakta und Spongiosa unmöglich machen kann (Abb. 13). Bei ausgedehnten Sequestern dagegen, bei denen ein größeres Knochenstück in toto demarkiert worden ist, sind Kompakta und Spongiosa in der Regel noch gut zu differenzieren (Abb. 16). Außer der meist etwas verwaschenen Zeichnung dieses Knochenstückes durchziehen dann dunkle Bänder die ganze Breite des Kiefers einschließlich des Kompaktasaumes, so daß der Kiefer in mehrere Teile zerlegt erscheint (Abb. 14—16).

Die Sequestrierung der Kortikalis des Unterkiefers weist nun für sich noch einige bemerkenswerte Besonderheiten auf. Wir sehen auch schon bei nicht sehr ausgedehnten ostitischen Herden in der Spongiosa, die eigentlich gar nicht eine Beteiligung des Unterkieferrandes erwarten lassen sollten, wie trotzdem sich eine Abstoßung von Kompaktastücken vollzieht, die als Teile des äußeren Randes nekrotisieren. Das geschieht in Form von sog. Randsequestern, wobei aus dem breiten Saum der Kortikalis ein Stück von meist länglicher Gestalt, dem Unterkieferrand

parallel liegend, durch eine schmälere oder breitere Linie abgegrenzt ist und sich so als nekrotisiert und demarkiert zu erkennen gibt. Seltener kommen auch Fälle mit Randsequestern zur Beobachtung, bei denen scheinbar, wenigstens soweit uns das Röntgenbild Aufschluß gibt, nur minimale oder gar keine ostitischen Veränderungen des Knochens in der Umgebung der Infektionspforte festzustellen sind (Abb. 22, 23). Im allgemeinen sind solche reinen Kortikalsequester ohne Spongiosaveränderungen nur auf extraoralen Aufnahmen des Unterkiefers zu sehen, ein Film würde als zu kleiner Ausschnitt aus dem Kiefer einen negativen Befund ergeben. Bei derart gelagerten Fällen trennt ohne erkennbare Veränderung der Spongiosastruktur des Kieferkörpers am Kortikalsaum eine etwas verschwommene, verschieden starke, helle Linie ein längliches Stück des Unterkieferrandes als Sequester ab. An den beiden Enden dieses Sequesters ist die äußere Begrenzungslinie des Kiefers unterbrochen. Zuweilen ist fast der ganze Rand wie eine dünne Spange abgetrennt (Abb. 23).

Mit der Sequestrierung der Unterkieferspongiosa und -kompakta tritt nun die Gefahr einer Spontanfraktur auf. Wir verstehen unter einer Spontanfraktur eine Kontinuitätstrennung des Knochens, die ohne äußere Gewalteinwirkung auf den betreffenden Körperteil erfolgt. Die Auswirkung einer Spontanfraktur ist einer gewöhnlichen Fraktur gleichartig. Es entstehen Verlagerungen der Knochenfragmente entsprechend der Wirkung der an ihnen inserierenden Muskeln.



Abb. 24.

Abb. 25.

Das Röntgenbild zeigt uns beides, Fraktur und Verlagerung, und ist daher unentbehrlich für solche Fälle.

Wie zeigt sich nun eine Spontanfraktur des Unterkiefers im Röntgenbild? Bei weitem nicht alle Ostitiden, die eine Sequestrierung des Kiefers in seinem ganzen Querschnitt bewirkt haben, brauchen zu Spontanfrakturen zu führen. Wir sehen häufiger die Auflösung des ganzen Kiefers in kleine Sequesterteilchen, ohne daß klinisch die Symptome einer Fraktur vorliegen (Abb. 12). Röntgenologisch können wir eine solche auch schon mit ziemlicher Wahrscheinlichkeit verneinen, wenn eben keine Lageverschiebung der Fragmente sichtbar ist. Auf zweierlei Art dokumentiert sich die Spontanfraktur im Röntgenbild. Entweder treten zwischen den Sequesterstückchen und dem gesunden restierenden Knochen breitere dunkle Spalten (Demarkationslinien) auf, die ohne weiteres darauf schließen lassen, daß hier eine völlige Trennung durch die ganze Stärke des Kiefers eingetreten ist (Abb. 14—16). Der oder die Sequester liegen dann zwischen den noch unveränderten Knochenpartien als allseitig durch einen dunklen Saum abgetrennte, meist zackig geformte Knochenstücke, deren Struktur verwischt erscheint. Die Durchtrennung des Kiefers ist bei solchen Bildern auf den ersten Blick erkennbar. Es kommt jedoch häufiger vor, daß durch die Projektion die Demarkationslinien nur schlecht sichtbar sind und die langgestreckten Ausläufer der Sequester oder eine schon beginnende periostale Neubildung von Knochen (Totenladenbildung) die Aufhellung überdecken (Abb. 16). Man muß daher noch ein anderes Charakteristikum der Spontanfraktur in Betracht ziehen, nämlich die oben erwähnte Lageverschiebung

der Fragmente. Diese ist fast immer zu erkennen, sei es bei Kopf-, Seiten- oder Okzipito-Frontalaufnahmen (Abb. 15, 16). Die Fragmente stehen je nach ihrer Lokalisation und der Wirkung der an ihnen inserierenden Muskulatur in mehr oder weniger ausgeprägter Winkelstellung oder in paralleler Höhenverschiebung zueinander. Am deutlichsten werden diese Verlagerungen an der Verlaufsrichtung des Kompaktasaumes. Bei der Sequestrierung des aufsteigenden Astes, wenn diese das Kieferköpfchen ergriffen hat, erscheint der aufsteigende Ast wie eingeknickt.

Nicht sehr verschieden von den Röntgenbildern der durch eine sequestrierende Ostitis bewirkten Spontanfraktur sind die Bilder der Kieferfrakturen mit später eintretenden Ostitiden und Sequesterbildung (Abb. 24). Nur liegen hier zunächst keine größeren Zerstörungen im Kiefer-

Abb. 26.

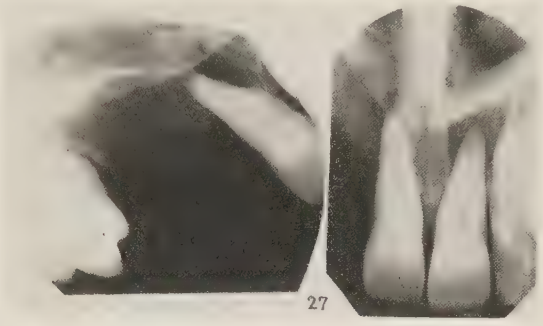

Abb. 27.

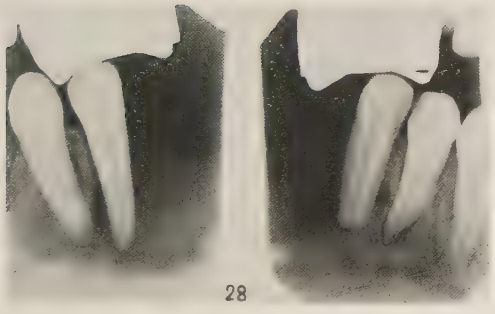

Abb. 28.

Abb. 29.

knochen vor, wenigstens nicht in der Spongiosa. Das Frakturspalt zieht als breite, helle Trennungslinie zwischen den Kieferteilen hindurch, und statt der normalen Knochenzeichnung, die wir bei den gewöhnlichen Frakturen erhalten sehen, finden wir bei den angrenzenden Kieferfragmenten eine verwaschene Zeichnung der Frakturränder. Im dunklen Trennungsspalt gelegene und bei der Fraktur abgesprengte Knochenstücke lassen sich dabei höchstens dann von Sequestern unterscheiden, wenn ihre Struktur noch gut erhalten ist.

Einer besonderen Erwähnung bedarf noch die Ostitis der Oberkiefer wegen der durch die Nachbarschaft der Oberkiefer- und Nasenhöhle möglichen Komplikationen. Bei ausgedehnteren eitrigen Ostitiden des Oberkiefers kommt es gar nicht so selten vor, daß der Auflösungsprozeß des Knochens bis an diese Begrenzungslinien heranreicht und sie in Mitleidenschaft zieht (Abb. 17, 18). Die Kompaktalinie der Oberkiefer- und Nasenhöhle wird dann in einzelne kleine Spieße zerlegt und verschwindet schließlich ganz, so daß eine Abgrenzung dieser Nachbar-

gebiete des Oberkieferknochens röntgenologisch nicht mehr vorhanden ist. Unter Umständen können sehr große Teile dieser Kompaktalinie der Auflösung anheimfallen.

Es ist weiterhin leicht verständlich, daß in beiden Kiefern mit der Auflösung und Sequestrierung des Knochens auch die dem betreffenden Kieferteil eigentümlichen besonderen anatomischen Zeichnungen verloren gehen. Bei einem Röntgenbild, das eine verwaschene Knochenstruktur oder gar eine reichliche Sequesterbildung zeigt, ist von einer Erkennung des Foramen incisivum oder des Foramen mentale nicht mehr die Rede (Abb. 12, 14, 15). Auch die den Canalis mandibularis umsäumenden dünnen Linien, die auf extraoralen Plattenaufnahmen fast immer gut sichtbar sind, werden entkalkt und dadurch unsichtbar. Zerfällt der Kiefer in viele kleine Sequester, so lassen sich über den Verlauf des Canalis mandibularis röntgenologisch überhaupt keine Anhaltspunkte mehr gewinnen (Abb. 12, 13). Bei der Bildung ganzer Sequesterstücke, die den Kanal mit einschließen, ist dagegen im nekrotischen Knochenstück manchmal noch der Verlauf des Kanals deutlich (Abb. 16).

Abb. 30.

Abb. 31.

Mit der Ausbildung der Sequester hat die Ostitis ihren Höhepunkt erreicht. Die Demarkierung der Sequester wird immer deutlicher, und wir können zuweilen durch wiederholte Kontrollaufnahmen feststellen, daß sie zu wandern beginnen und langsam sich an die Ränder des Knochens heranschieben. Nach ihrer Entfernung, spontan oder operativ oder auch durch gänzliche Auflösung kleinerer Sequester im Verlauf des Prozesses, nimmt der Knochen ein gereinigteres Aussehen an, indem jetzt anstatt der abwechselnd hellen und dunklen Flecken mehr gleichmäßige Schattenfelder im Knochen entstehen, die nur wenige oder gar keine losgelösten Knochenpartikelchen enthalten. Oft freilich dauert es eine ganze Weile, bis sich nacheinander demarkierte Sequester abstoßen, und wir können verfolgen, wie der Prozeß an der einen Stelle zum Stillstand gekommen ist, während er sich an einer anderen weiter ausbreitet.

Ist die Ostitis endgültig zum Stillstand gekommen und in das Heilungsstadium nunmehr eingetreten, so sehen wir schon sehr bald, zuweilen noch während der Sequesterdemarkierung, wie an den Rändern der dunklen Schattenfelder oder bei Spontanfrakturen an den beiden Kieferfragmenten neue feine Knochenbälkchen entstehen, die später immer mehr und mehr das ostitische Schattenfeld ausfüllen. Ist jedoch noch ein größerer Sequester vorhanden und die um ihn gebildete neue periostale Knochenschicht (Totenlade) sehr dünn, so läßt sich oft von diesen Heilungsvorgängen nur wenig erkennen, da die dickeren Sequesterstücke zu stark decken.

Die neugebildete Spongiosa ist von der durch die Ostitis nicht zerstörten gut zu unterscheiden. Das Maschen- oder Netzwerk ist jetzt viel feiner als normal (Abb. 25, 26, 34). Dabei ist die knöcherne Restitution nicht immer gleichmäßig, sondern kann an den einzelnen Stellen in verschieden starkem Maße erfolgen. Zuweilen liegen im neugebildeten Knochen kleine Sequester-

stücke, die aber wohl nur durch die Projektion als hintereinanderliegende Teile zusammengelegt worden sind.

Auch der regenerierte Kompaktastreifen läßt sich sehr wohl von dem benachbarten noch ursprünglichen unterscheiden. Hier wird oft, außer bei kleineren Defekten, die ganz gleichmäßige Form des Kortikalisstreifens nicht wieder hergestellt. So erscheint, zumal nach größeren Zerstörungen, die Kompakta des Unterkiefers verdickt, ihre äußere Begrenzungslinie uneben (Abb. 25).

Die Röntgenaufnahmen, die wir zur Kontrolle der Regenerationsvorgänge anfertigen, zeigen uns für gewöhnlich eine mehr oder minder vollständige knöcherne Ausfüllung der Kieferdefekte. Bei erhaltenen Zähnen können sich die Interdentalsepten sogar bis zum äußersten Spitzchen regenerieren (Abb. 26), und auch Zähne, die vollkommen vom Knochen entblößt waren, werden wieder mit Alveolarknochen umgeben. Dabei ist es eine bekannte Tatsache, daß der Kiefer in der Umgebung der Wurzelspitzen noch vorhandener Zähne, falls bei diesen ein gangränöser Zerfall eingetreten ist, mehr oder weniger große Aufhellungen behält, die keine Tendenz zeigen wieder zu verknöchern (Abb. 25). Erst nach Wurzelbehandlung und eventueller Resektion verschwinden und verknöchern auch diese meist letzten Reste einer eitrigen Ostitis der Kiefer (Abb. 29).

Abb. 32.

Abb. 33.

Daß selbst Zähne, die gar nicht mehr mit dem Knochen in Zusammenhang standen, wieder durch Knochenregeneration eine neue Alveole bekommen und damit wieder in den Kiefer organisch eingefügt werden, habe ich schon erwähnt. Dabei wird natürlich auch ein Periodontalspalt wieder hergestellt. Dieser zeigt aber bei solchen eingeheilten Zähnen häufig keinen ganz gleichmäßigen Verlauf, sondern läßt selbst noch nach längerer Zeit kleinere Verdickungen erkennen (Abb. 28). Ist eine größere Lücke im Gebiß vorhanden, so wird dort der Alveolarfortsatz nicht mehr in seinem ursprünglichen Ausmaß wieder aufgebaut (Abb. 27, 28). So kommt es, daß die begrenzenden Zähne nunmehr einseitig vom Knochen umgeben werden und ihre der Lücke zugewendete Seitenfläche frei von Knochen bleibt. Ja, zuweilen sehen wir, daß der Knochen auch an der Wurzelseite, die den übrigen Zähnen zugewendet ist, nur teilweise, sogar nur in der oberen Hälfte wieder neu gebildet wird und die Wurzelspitze vollkommen frei liegt. Das sieht dann aus, als ob der Zahn an dem übrigen Knochen nur noch eben angeklebt wäre (Abb. 27, 28). Wie weit solche Zähne als eingeheilt und funktionstüchtig zu betrachten sind, ist der klinischen Untersuchung vorbehalten.

Analog erfolgt die Regeneration des Kieferknochens nach Spontanfrakturen, die durch eine Zerstörung des Kiefers in seinem ganzen Querschnitt aufgetreten sind. Schon nach Entfernung des sequestrierten Knochenabschnittes wird manchmal eine dünne Knochenplatte oder -spange sichtbar, die zunächst schwach, dann immer deutlicher in Erscheinung tritt und schließlich eine Verbindung zwischen den beiden Kieferfragmenten herstellt (Abb. 30). Längere

Zeit danach ist dann die Ausfüllung des Bruchspaltes so weit fortgeschritten, daß wir nur an der veränderten Struktur des Knochens die Grenze des abgelaufenen ostitischen Prozesses erkennen können. Zuweilen jedoch scheint die Regeneration nur bis zu einem gewissen Grad vor sich zu gehen und dann zum Stillstand zu kommen. So können wir in solchen Fällen noch nach langer Zeit im Kieferkörper Schattenfelder mit ziemlich scharf abgesetzten Rändern finden (Abb. 31). Eine derartige Begrenzung deutet mit größter Wahrscheinlichkeit auf das Sistieren der Regenerationsvorgänge hin.

Nicht mehr ersetzt werden öfters vor allem die vorspringenden Teile des Unterkiefers, wie Kieferwinkel (Abb. 32) und Processus coronoideus. Ist nun gar der ganze vertikale und ein Stück des horizontalen Unterkieferastes nekrotisiert, dann bilden sich zuweilen nur dünne Knochenspangen ohne erkennbare Struktur, die vom Processus condyloideus und coronoideus ausgehen (Abb. 33). Die Verbindung zu dem noch erhaltenen gesunden Kieferteil erfolgt dabei fast in gerader Linie, so daß wir nicht mehr von einem vertikalen oder horizontalen Ast sprechen können. Zwischen der neuen Knochenspange und dem alten Kieferstück kommt es, wie auch in anderen Fällen mit aus gedehntem Substanzverlust, manchmal nicht zu einer knöchernen Vereinigung, sondern es bleibt eine dunkle Trennungslinie bestehen und ergibt so das typische Bild einer Pseudarthrose Abb. 33.)

Abb. 34.

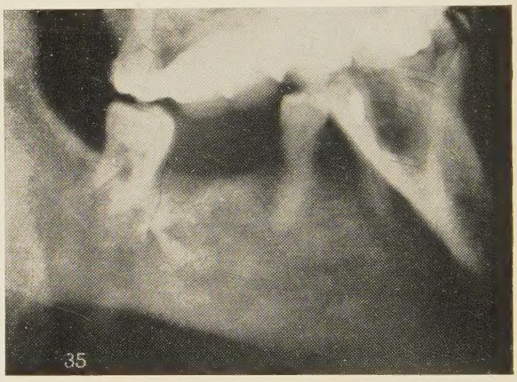

Abb. 35.

Solche Ausheilungsbilder der eitrigen Ostitis, wie ich sie zuletzt erwähnt habe, bleiben aber Sonderfälle. Wenn wir nach Jahren Röntgenkontrollaufnahmen der normal abgelaufenen Ostitisfälle anfertigen, so sehen wir meist nur an der etwas feineren und strahligen Spongiosastruktur und an der etwas stärkeren Kompakta mit leicht unregelmäßigem Verlauf der äußeren Begrenzung die ursprüngliche Ausdehnung des Erkrankungsherdes (Abb. 29, 34). Zuweilen sind lediglich einzelne, sonst vorhandene anatomische Merkmale, wie Canalis mandibularis und Foramina nicht oder nur schwach und undeutlich zu erkennen (Abb. 29, 34). Doch können auch diese sich wieder ganz oder teilweise abzeichnen wie normal. Ein weiteres Merkmal eines ehemals hier abgelaufenen entzündlichen Prozesses sind die im Knochen vorkommenden verstreuten, unregelmäßigen, sklerosierten Bezirke, die dem Bild ein fleckiges Aussehen geben (Abb. 35). Jedoch unterscheiden sich diese Flecken von solchen, die wir bei der florierenden Ostitis besprachen, dadurch leicht, daß sie als sklerosierte Knochenbezirke Aufhellungen und nicht Verdunkelungen darstellen. So hinterläßt oft noch nach langer Zeit eine eitrige Ostitis der Kiefer ihre Merkmale im Röntgenbild.

Zum Schluß erlaube ich mir, Herrn Privatdozent Dr. Fritz Faber für die Überlassung des Themas und Unterstützung bei der Arbeit owie für die Übernahme des Referats meinen ergebensten Dank auszusprechen. Auch Herrn Dr. E. Greulich bin ich für wertvolle Anregungen zu Dank verpflichtet.

Literatur.

Ciescynsky: Zahnärztliche Röntgenologie; bei Ambrosius Barth, Leipzig 1926.
Faber: Ostitis nach Zahnextraktion. Zahnärztliche Rundschau 1928/22 u. 23.

Ich, Gertrud Wild, bin geboren zu Konstanz am Bodensee am 22. Oktober 1904 als älteste Tochter des praktischen Arztes Dr. Karl Wild. Von April 1910 bis Juli 1913 besuchte ich daselbst die Volksschule, von September 1913 bis Juli 1917 die Töchterschule. Im September 1917 trat ich in die Quarta des humanistischen Gymnasiums in Konstanz ein und legte im April 1924 die Reifeprüfung ab. Im Sommersemester 1924 begann ich mit dem Studium der Zahnheilkunde an der Universität München, wo ich im November 1925 das zahnärztliche Vorexamen bestand. Im Sommersemester 1926 studierte ich in Bonn, um im Wintersemester 1926/27 wieder nach München zurückzukehren. Im Februar 1928 erhielt ich nach bestandenem Staatsexamen die Approbation als Zahnarzt.

Druck von Breitkopf & Härtel in Leipzig